EIN FALL VON EINEM CARCINOM IN EINEM HYDRONEPHROTISCHEN SACK BEI GLEICHZEITIGER PAPILLOMATOSIS DES ZUGEHÖRIGEN URETERS

(MIT BESONDERER BERÜCKSICHTIGUNG DER GENETISCHEN ZUSAMMENHÄNGE)

INAUGURAL-DISSERTATION

ZUR

ERLANGUNG DER DOKTORWÜRDE

DER

HOHEN MEDIZINISCHEN FAKULTÄT

DER

GROSSHERZOGLICH BADISCHEN

RUPRECHT-KARLS-UNIVERSITÄT IN HEIDELBERG

VORGELEGT

VON

LEONIE SALMONY

VERLAGSBUCHHANDLUNG VON JULIUS SPRINGER IN BERLIN

Digitized by the Internet Archive
in 2026

https://archive.org/details/IA40153303_0154

EIN FALL VON EINEM CARCINOM IN EINEM HYDRONEPHROTISCHEN SACK BEI GLEICHZEITIGER PAPILLOMATOSIS DES ZUGEHÖRIGEN URETERS

(MIT BESONDERER BERÜCKSICHTIGUNG DER GENETISCHEN ZUSAMMENHÄNGE)

INAUGURAL-DISSERTATION

ZUR

ERLANGUNG DER DOKTORWÜRDE

DER

HOHEN MEDIZINISCHEN FAKULTÄT

DER

GROSSHERZOGLICH BADISCHEN

RUPRECHT-KARLS-UNIVERSITÄT IN HEIDELBERG

VORGELEGT

VON

LEONIE SALMONY

VERLAGSBUCHHANDLUNG VON JULIUS SPRINGER IN BERLIN

GEDRUCKT MIT GENEHMIGUNG DER
MEDIZINISCHEN FAKULTÄT DER UNIVERSITÄT HEIDELBERG

REFERENT:
PROF. ERNST

DEKAN:
PROF. A. KOSSEL

MEINEM ONKEL

HERRN OTTO SALOMON

ZUGEEIGNET

Primäre Carcinome der Niere haben, weil sie Einzelfälle sind, ein gewisses Interesse; stellt doch Schmaus in der Einteilung der Carcinome nach ihrer Häufigkeit diese an letzte Stelle. Außerdem sind von ihnen diejenigen die zahlreicheren, die ihren Ausgang vom Epithel der Ausführungsgänge und nicht von dem des Nierenparenchyms nehmen, eine Tatsache, die auch in dem hier bearbeiteten Fall zutrifft. Letzterer weist jedoch noch eine äußerst interessante Kombination auf. Es handelt sich nämlich bei ihm um ein circumscriptes Nierenbeckencarcinom in einem hydronephrotischen Sack mit einer gleichzeitigen Papillomatosis des zugehörigen Ureters.

Die Präparate wurden in der hiesigen chirurgischen Universitätsklinik auf operativem Wege gewonnen. Der Patient ist nach Wundheilung entlassen worden und über sein weiteres Befinden ist nichts bekannt. Hier zunächst einzelne genaue Daten aus der Krankengeschichte:

Aus der Anamnese: A. B. aus Bruchsal, 54 Jahre, Zigarrenmacher. 11. VI. 1915. Patient war immer gesund gewesen bis vor 2 Jahren; seitdem beobachtete er, daß sein Urin öfters dunkel gefärbt war; jedoch wurde er durch seinen körperlichen Zustand nicht an der Ausübung seines Berufes gehindert. Eigentliche Beschwerden traten erst vor 14 Tagen in Form von heftigen, kolikartigen Schmerzen in der Kreuzgegend und in der linken Seite auf. Er begab sich daraufhin zwecks Untersuchung und evtl. Operation auf Rat seines Arztes nach Heidelberg in die chirurgische Klinik.

Aus dem Status: Der Patient macht einen über sein Alter hinaus gebrechlichen Eindruck. Äußerst geringes Fettpolster. Er ist sehr aufgeregt und ängstlich, vermeidet jede Bewegung und fürchtet jede Berührung. Aus dem letzteren Grunde mußte die Cystoskopie unterbleiben und war überhaupt die Untersuchung sehr erschwert. Im linken Hypogastrium wurde ein großer, beweglicher Tumor palpiert, der als Niere angesprochen werden konnte. Sonst keine hier interessierenden, anormalen Organbefunde. Die Urinmenge ist normal, im Urin keine pathologischen Harnbestandteile.

Aus dem Krankheitsverlauf: 15. VI. I. Operation (Prof. Wilms). Entfernung des hydronephrotischen Sackes: Äther-Chloroform-Narkose; typischer Nierenschnitt in Seitenlage bei Lagerung in Halter. Da sich die große Nierengeschwulst erst nicht vordrängen läßt und die Punktion hämorrhagisch-braune Flüssigkeit ergibt, wird durch Einstich eine große Menge kaffeebrauner Flüssigkeit entleert. Darauf kann der schlaffe Nierensack leicht vorgezogen und nach Unterbindung der Gefäße mit mehrfacher Massenligatur der Ureter, der sich in seinem Verlaufe deutlich verdickt anfühlte, knapp unterhalb seines Abgangs durchtrennt werden. Entfernung der Niere. Fixierung des Ureters mit Nähten an der Haut des unteren Wundwinkels. Muskel- und Fascienvereinigung mit Catgut unter Einführung eines Gazestreifens. Die Hautwunde wird geschlossen. — Nach Aufschneiden des Nierensackes ergibt sich, daß das Becken enorm erweitert ist und vom Nierengewebe keine Reste nachweisbar sind.

Normale Wundheilung nach geringer Nachblutung und nach Entfernung des Tampons.

Die mikroskopische Untersuchung (Pathologisches Institut — Geheimrat Ernst 247/1915) ergab überraschenderweise ein Carcinom im hydronephrotischen Sack. Es wurde deshalb zur Exstirpation des Ureters geraten.

25. VI. II. Operation (Prof. Wilms): Entfernung des Ureters: Schnitt in der linken Bauchseite nach außen zu, oberhalb des Ligamentum Pouparti. Unter Zurückdrängung der Peritonealfalte wird der Ureter in der Tiefe aufgesucht. Es zeigt sich, daß er sich von der Nahtstelle im Rücken gelöst hat und in die Tiefe zurückgesunken ist. Der Ureter wird so weit als möglich blasenwärts verfolgt, und es gelingt, ihn bis zu einer Stelle freizumachen, wo der bis dahin fingerdicke Strang in normal scheinende Dicke übergeht. Unterbindung und Resektion. Schluß der Wunde mit Einführung eines Gazetampons.

Pathologisches Institut — Geheimrat Ernst — 290/1915: Bei Eröffnung des Ureters wurde eine papilläre Wucherung der Schleimhaut festgestellt, die bei der histologischen Untersuchung als einfaches Papillom erkannt wird.

30. VII.: Nach normaler Wundheilung wird Patient entlassen. — Allgemeinzustand noch schwach, Patient kann nur wenige Schritte gehen. Die Wunden sind bis auf kleine Granulationen geschlossen. — Zur weiteren Pflege nach Hause entlassen.

A. Makroskopische Beschreibung der Hydronephrose:

Diese eigenartige Kombination — Hydronephrose, Papillom der Sackwand und Papillom des Ureters — fordern zu einer genaueren Untersuchung auf. Das mir zur Bearbeitung übergebene Material bestand aus einem schon längere Zeit in Kaiserling aufbewahrten Sack mit dem in der zweiten Operation entfernten Ureterstück. Jetzt ist der hydronephrotische Sack nur noch mittelgroß; die Längsachse beträgt ca. 15,8 cm, die Querachse 9,5 cm. Die Oberfläche zeigt noch stellenweise Fettauflagerungen; sonst ist sie ziemlich glatt, hat aber unregelmäßige, buckelige Vorwölbungen, die am oberen Pol stärker sind. Am aufgeschnittenen Präparat ist die Wandstärke 0,5—0,8 cm, an manchen stark ausgebuchteten Stellen nur 0,3 cm. Im Innern sieht man verschieden große, rundliche Nischen, die durch leistenartige Septen voneinander getrennt werden. Am oberen Pol fließen die Ni-

schen zu einem größeren Hohlraum zusammen, wobei die Septen nur noch durch kleine Erhebungen angedeutet sind; dadurch erscheint die obere Hälfte etwa doppelt so groß wie die untere. Am Mittelstück erheben sich mehrere Septen zu derben, bis zu 2 cm dicken, keilförmigen Wülsten, in denen einzelne enge, 3 cm tiefe Gänge zu Nierenkelchen führen. Die Innenfläche ist in der oberen Sackwand teils glatt, schleimhautähnlich, teils mit einer dünnen Fibrin-Blutschicht belegt, und im unteren Pol von einer unverletzten Schleimhaut bedeckt. Die dicken

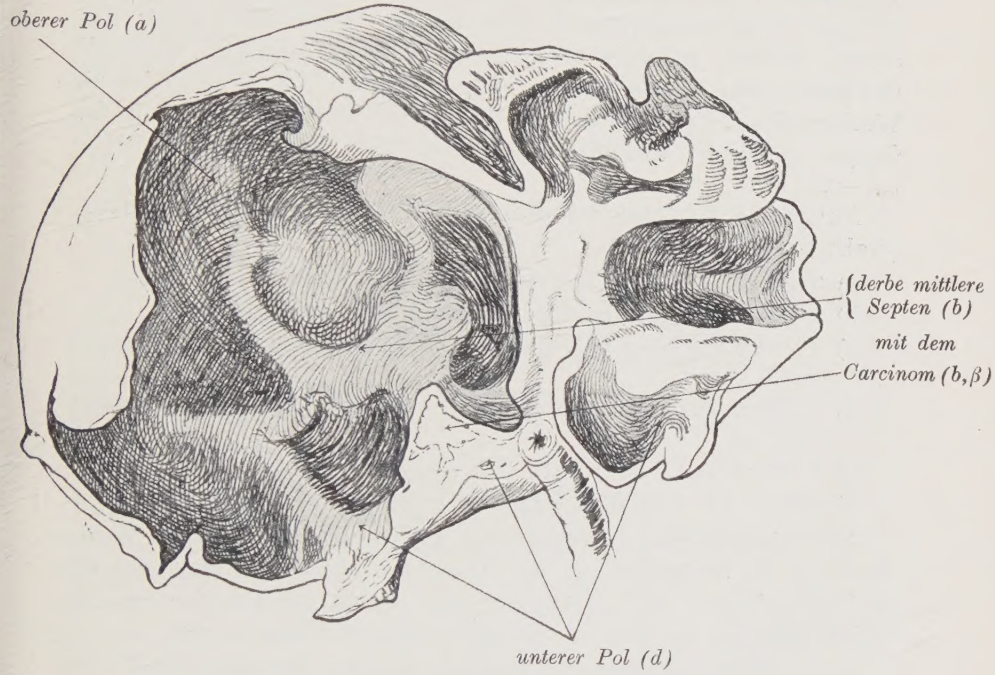

Fig. 1. Aufgeschnittener hydronephrotischer Sack.

mittleren Septen zeigen zumeist eine glatte Oberfläche; nur stellenweise sieht man Andeutungen von etwa miliaren Wärzchen. Gegen den Ureter zu, der etwas unterhalb des derben Querseptums liegt und von ihm durch eine Schicht dünner Sackwand getrennt ist, finden sich deutliche, feinwarzige Erhebungen; diese nehmen im Ureter, dessen Wand eine durchschnittliche Dicke von 0,1—1,2 cm besitzt, an Höhe und Ausdehnung zu, so daß die ganze Circumferenz pelzig besetzt erscheint. Auf einer Durchschnittsstelle der dicksten Querleiste des Nierensackes (die dem histologischen Bild von Schnitt b, β entspricht), zeigt sich ein derbes, grauweißes Gewebe mit kleinen, gelben Pünktchen; die Wandstärke ist dort etwa $1\,^1/_2$ cm, gegen die $^1/_2$ cm dicke äußere Fettschicht besteht eine scharfe Abgrenzung.

B. Makroskopische Beschreibung des Ureters:

Der Abgang des Ureters ist nur als Loch sichtbar, da, wie erwähnt, der Ureter möglichst hoch abgetrennt wurde. Das operativ entfernte Stück hat die Länge von ca. 14 $^1/_2$ cm; seine Schleimhaut ist so reichlich papillomatös gewuchert, daß das Lumen vollständig ausgefüllt ist. Diese warzigen Wucherungen sind besonders im unteren Teil sehr erheblich und bilden dort fingerähnlich gegliederte, nesterartige Gruppen. Bei näherer Untersuchung zeigt es sich, daß das Blasenende des Ureters in einer Ausdehnung von ca. 2 cm intakte Schleimhaut zeigt; eine ebenso normale, ungefähr 1,9 cm große Stelle ist ca. 6,5 cm unterhalb des proximalen Ureterenrandes und unterbricht auf diese Weise die Wucherungen in zwei getrennte Abschnitte. Der äußere Umfang des Ganges schwankt zwischen 1—1,7 cm, die Wandstärke zwischen 0,2—0,5 cm.

Folgende Stücke werden zur mikroskopischen Untersuchung genommen:

a) 3 Stücke (α, β, γ) aus der oberen Sackwand.
b) 2 Stücke (α, β) aus den mittleren, wulstartigen Septen.
c) 1 Stück aus einer unterhalb der carcinomatösen Leiste gelegenen Stelle.
d) 1 Stück aus dem unteren Pol (Gebiet der feinwarzigen Wucherungen).
e) 1 Stück aus dem Ureter (aus seinem Beginn).
f) Stücke aus dem in der zweiten Operation entfernten Ureterteil.

Zur histologischen Orientierung diente die Hämatoxylin-Eosin-Färbung, die Sudanfärbung, die Gram-Ernstsche Färbung und die Heidenheinsche Eisen-Alaun-Färbung, ferner die Carmin- und die Thioninfärbung, an Gefrier-, Celloidin- und Paraffinschnitten.

a) α. Dabei ergaben sich folgende Bilder: Die Wandstärke der oberen Sackwand, und zwar speziell die des nun zuerst zu beschreibenden Stückes schwankt zwischen 0,3—0,6 cm. Histologisch sieht man an diesem Schnitt folgende Einzelheiten: Die dem Nierenbecken zugekehrte Fläche läßt jeglichen Epithelbelag vermissen; sie besteht nur aus einem sehr kernarmen, degenerierten, teils hyalinen, nach seiner freien Seite zu verfetteten Bindegewebe; in der Richtung nach der äußeren Sackwand hat dieses wieder eine deutlich faserige, parallel zur Oberfläche angeordnete Struktur, ist, wenn auch noch immer kernarm, besser erhalten und weist spärliche Gefäße auf, schließt rudimentäre, im selben Sinne wie das Bindegewebe parallel gerichtete Kanälchen ein, die in weiten Abständen voneinander liegen. Ihr Lumen ist zum Teil aufgehoben und ein niederes, abgeplattetes Epithel bildet ihre Auskleidung. — An einer Stelle ist ein rudimentärer Glomerulus mit

erhaltener Kapsel und fibrös entartetem Knäuel sichtbar. Eine dritte — die äußerste Schicht — ist durch ein etwas lockereres, gefäßreicheres Bindegewebe charakterisiert, das frei ist von Nierenelementen, und das in seiner äußersten Peripherie kein Epithel trägt. In seinem Bezirk fanden sich größere, rundliche, epitheloide Zellen, die Fett einschließen und denen nach innen zu ein gefäßreiches, mit Leukocyten durchsetztes Bindegewebe angelagert ist.

a) β. An einer anderen Stelle der oberen Sackwand hat diese eine Dicke von 0,4—0,6 cm. Histologisch bietet sie ein ähnliches Bild wie α. Sie besteht ebenfalls aus einer ziemlich breiten, hyalinen Innenschicht ohne Epithelbelag, aus einem mittleren, die Hauptmasse bildenden, kernarmen, faserigen Gewebe mit ganz spärlichen Rudimenten von Harnkanälchen und einem mit Fett durchsetzten Bindegewebe, das wohl der Kapsel entspricht.

a) γ. Dieser Schnitt, dessen Wandstärke 0,5—0,8 cm beträgt, ist aus einer Stelle genommen, die näher als α und β dem mittleren Teil der Hydronephrose liegt. — Es lassen sich wiederum drei Lagen unterscheiden. Jedoch ist hier die Innenfläche teilweise von einem vielschichtigen Epithel (mindestens 10—12 Lagen) ausgekleidet, das aus dichtgedrängten, an der Oberfläche etwas abgeplatteten Zellen besteht, welches ferner zahlreiche defekte Stellen zeigt, an denen ein kernarmes, vielfach hyalines Bindegewebe bloßliegt. Aus letzterem, jedoch eine faserige Struktur zeigend, besteht auch der mittlere Teil (die Hauptmasse des Schnittes), der weiterhin rudimentäre, in ziemlich weiten Abständen stehende Harnkanälchen enthält, die zumeist komprimiert und parallel zur Oberfläche angeordnet sind. Für den peripheren Teil dieser Schicht sind einige erweiterte, kleincystische und zum Teil noch mit Epithel ausgekleidete Kanälchen charakteristisch; außerdem sind hier die rudimentären Glomeruli mit fibrös entarteten Knäueln und meist noch erhaltenen Kapselräumen etwas zahlreicher. Manche Malpighischen Körperchen sind nur an letzteren, in die ein hyalines Gewebe sich beerenartig hineindrängt, erkennbar. Alle diese Parenchymteile stehen in weiten Abständen, durch das Narbengewebe getrennt. Die äußere Lage bildet ein lockeres, gefäßhaltiges Bindegewebe, das keinerlei Nierenreste enthält.

b) α. Dieser Schnitt ist von einer vorspringenden Leiste von halbkreisförmigem Querschnitt genommen. Die zentrale Oberfläche ist von einem mehrschichtigen, leicht abgeplatteten Epithel überkleidet, das vielfach defekt ist und nur in kleinen Buchten sich erhalten hat. An dieses schließt sich kernarmes, oft hyalin entartetes Bindegewebe, das nach der Peripherie zu ziemlich reichlich Nierengewebe ungefähr von der Beschaffenheit des Schnittes a, γ enthält. Bemerkenswert ist jedoch in diesem Schnitt, daß die Gefäße, Arterien wie Venen, starke

Verdickung ihrer Muskelschicht zeigen. Außerdem ist an einer Stelle eine kleine Arterie in ihrem Lumen mit lockerem, faserigem Bindegewebe völlig ausgefüllt. Hier und da Rundzelleninfiltrate.

b) β. Das histologische Bild der dicksten Querleiste, die, wie erwähnt, auf der Schnittfläche zahlreiche, gelbliche Pünktchen zeigte, ergibt folgende Einzelheiten:

Das Oberflächenepithel ist nur zum Teil erhalten und stellenweise auffallend unregelmäßig. Auch hier kann man wie in a und b, α drei Schichten unterscheiden. Der Bezirk des schwielig veränderten Nierengewebes ist jedoch viel dicker, weist zahlreiche, dichter als im normalen Präparat stehende Glomeruli auf, die in verschiedenen Stadien fibröser Veränderung stehen, meist aber noch einen erhaltenen, mit Epithel ausgekleideten Kapselraum haben. Die Harnkanälchen sind außerordentlich spärlich, meist völlig atrophisch, ihr Lumen ist mit verschiedenartigsten, oft intensiv gefärbten Zylindern ausgefüllt. Die Gefäße sind reichlich und ihre Wandungen verdickt. Das Auffälligste in diesem Schnitt sind plumpe Epithelnester, die von der Oberfläche der Beckenschleimhaut ausgehen, dort am dichtesten stehen, sich weit in die Tiefe hineinsenken, so daß sie an manchen Stellen bis nahe an das Fettgewebe der Kapsel reichen. Diese Zellkonglomerate haben vielfach noch netzartige Zusammenhänge und zeigen in ihrem Zentrum öfters Hohlräume, die an manchen Stellen mit zerfallenem, abgestoßenen und verfetteten Epithelien ausgefüllt sind; in anderen Gesichtsfeldern sind die Lumina leer, scharf umrandet, jedoch nirgends mit einem unverletzten Epithel ausgekleidet. Die an diese nekrotischen Gebiete grenzenden Zellen fallen durch ihre feintropfige Verfettung auf. Jene Krebszapfen — denn als solche müssen sie bezeichnet werden — bestehen aus einem vielschichtigen Epithel, die Zellen sind ziemlich polymorph, basal zylindrisch, nach dem Nierenbecken zu etwas polygonal, um dann in ihren oberflächlichsten Schichten abgeplattet zu werden. Nirgends ist deutliche Verhornung; auch die Gram-Ernstsche Methode ergibt kein positives Resultat, obwohl bei dieser Färbung bläuliche Granula sichtbar sind, die wohl als Vorstufe der Hornsubstanz gedeutet werden dürfen. Die Kernteilungsfiguren sind recht zahlreich, besonders in den basalen Teilen. Rundzelleninfiltrate sind nur stellenweise vorhanden, vorzugsweise im Gebiet der Rinde und dort besonders im Umkreis der Glomeruli.

Sehr hübsche histologische Einzelheiten bietet die Beobachtung der lymphatischen Ausbreitung des Carcinoms, die, hätte man den Tumor in einem früheren Stadium und ohne die primäre hydronephrotische Veränderung zur histologischen Untersuchung bekommen, demonstrativer und vor allen Dingen beweisender für die vielfach diskutierte Lymphgefäßverteilung der Niere, besonders für die der Malpighischen

Körperchen, gewesen wäre. – So zeigt hier die Bowmansche Kapsel öfters eine mächtige, krebsige Infiltration, die aber nicht auf die Glomerulusschlingen übergreift, sondern diese in ihrer Gesamtheit umklammernd, komprimiert und zur Seite drängt. Auch in den Lymphspalten des Peri- und Endoneuriums der Nerven haben sich die epithelialen Nester ausgebreitet und manchmal die nervöse Substanz völlig verdrängt und überwuchert. An dem noch näher zu beschreibenden Schnitt c) ist die lymphatische Verbreitung am eindeutigsten sichtbar, weil dort die mit Krebszellen ausgefüllten Lymphgefäße an ihrem Endothel noch mit Sicherheit erkannt werden können.

Nun noch ein letzter Punkt zur Morphologie dieses Schnittes! Es handelt sich um dessen Oberflächenepithel, an dem basale Unregelmäßigkeiten auffallen, und zwar in Form von abnorm gestellten, epithelialen Zapfen, die oft scheinbar ohne Zusammenhang mit den eigentlichen Epithelschichten sind, sich jedoch nur in einer beschränkten Tiefe finden. Außerdem fehlt ihnen jeglicher Polymorphismus und eine abnorme Mitosenzahl. Bemerkenswert sind die in ihrem Umkreis zu beobachtenden, entzündlichen, subepithelialen Veränderungen, wie Rund- und Leukocyteninfiltration, stärkere Vascularisation und Bindegewebsneubildung.

Es ist daher zusammenfassend zu bemerken, daß diese Zapfen nicht als carcinomatöses Gewebe aufgefaßt werden dürfen, sondern als — bis jetzt noch — einfache, reaktive Zellatypien.

c) Die Schleimhaut zeigt hier vereinzelte, in gewisser Entfernung voneinander gelegene, kleinere und größere, epithelial überkleidete Zottenbildungen mit einem bindegewebigen Grundstock, in dem meist ein verzweigtes Gefäß nachzuweisen ist. Im übrigen hat hier die Mucosa ziemlich diffus eine leichte, entzündliche Infiltration.

Endlich ist bemerkenswert, daß man in der Schleimhautbasis wie auch in der mittleren Schicht zahlreiche, atypische Epithelnester nachweisen kann, die jedoch nicht den im vorigen Präparat beschriebenen groben Umfang annehmen. Es sei auch nochmals auf die in b) β erwähnte carcinomatöse Infiltration der kleinsten Lymphgefäße hingewiesen, die in Form von zusammengeballten, großen, polymorphkernigen Zellen in den Capillaren sichtbar sind.

d) Auch an dieser Stelle läßt sich wieder eine Dreischichtung der Sackwand erkennen. An der Schleimhaut ist bemerkenswert, daß das Epithel fast überall gut erhalten ist; es zeigt den Charakter eines vielschichtigen Übergangsepithels. Die schon dem bloßen Auge als Wärzchen imponierenden Stellen erweisen sich als schmale, kurze Zotten, deren feiner, bindegewebiger Grundstock von einer Duplikatur des Epithels umsäumt ist. Die basale Abgrenzung des Epithels ist nicht überall scharf lineär; an manchen Stellen finden sich zackige Ausläufer,

die eine Strecke weit in das kernarme, submucose Bindegewebe hineinragen; diese sind namentlich dort vorhanden, wo sich unterhalb der Schleimhaut ein Granulationsgewebe entwickelt hat, das neben zahlreichen Gefäßen große Rundzellen enthält, deren Kerne exzentrisch gelegen sind und die reichliches, wabiges, oft mit Hämosiderin erfülltes Protoplasma zeigen. Auch Riesenzellen und Leukocyten finden sich dort. An einzelnen Stellen bildet dieses Granulationsgewebe die einzige Oberflächenbekleidung. Die schon erwähnten Epithelzapfen erscheinen schmal, komprimiert, aus unregelmäßigen Zellen mit meist pyknotischem Kern bestehend, sie zeigen jedoch keine Kernteilungsfiguren, sind also mehr im Untergang, als in Proliferation begriffen. Die mittlere, mit Nierengewebe durchsetzte Schicht ist sehr bindegewebsreich. Am besten sind auch hier die Glomeruli, besonders in den äußeren Lagen, erhalten und wiederum ab und zu von Rundzelleninfiltration umgeben. Hierauf folgt eine lockere Bindegewebs- und Fettkapsel.

c) Ganz anders ist das Papillom gebaut, das das Bild eines stark dendritisch verzweigten, papillären Tumors bietet. In der noch verhältnismäßig unkomplizierten Wucherung des Schnittes e (Anfangsteil des Ureters!) kann man deutlich drei Schichten unterscheiden, die Schleimhaut, die Muscularis und die Serosa: letztere setzt sich aus Bindegewebe, einer anhaftenden Fettschicht und aus Gefäßen mit peripheren Rundzelleninfiltraten zusammen. Die Muscularis, die wesentlich in zwei Lagen angeordnet und durch eingewachsenes Bindegewebe etwas aufgesplittert ist, erscheint verdickt. Die Schleimhaut zeigt leichte Rundzelleninfiltrate und vielfach nicht ganz regelmäßige, in gewissen Abständen stehende, verzweigte Papillenbildungen von wechselnder Größe. Diese Zotten enthalten reichlich Blutpigment — die Gefäßversorgung ist überhaupt eine außerordentlich üppige — und ihr Epithelüberzug ist meist defekt bzw. abgefallen.

f) Auf weiteren Schnitten, die durch den operativ entfernten Ureterenteil gelegt sind, ist die Wandzusammensetzung im wesentlichen dieselbe. Die Muscularis ist hier etwas dünner. Die Schleimhaut zeigt weit dichter stehende, außerordentlich hohe und vielfach verzweigte Papillen, deren scharf abgegrenzter, bindegewebiger Grundstock von einem vielschichtigen Epithel (10—12 Lagen) umsäumt ist; im basalen Teil sind dessen Kerne zylindrisch und platten sich nach der Oberfläche zu etwas ab. Das Bindegewebe in den Zotten ist ödematös gelockert, in den Kuppen aufgequollen und hier und da auch hyalin entartet. Stellenweise hat es, vorzugsweise in den peripheren Teilen der Papillen, einen blaßblauen Farbenton, wie es der schleimigen Umwandlung entsprechen würde. Jedoch ergeben die Mucicarmin- wie auch die Thioninfärbung keine entsprechenden Befunde. In einem anderen Gesichtsfeld ist es aus sternförmig verästelten Zellen zusammengesetzt, zwischen die eine

kaum sichtbare, weißbläuliche Zwischensubstanz gelagert ist, so daß das Ganze als Stachelzellen imponieren könnte. Jedoch darf hier kaum eine Metaplasie angenommen werden. Vielmehr weisen die Kleinheit der Zellen in diesem Bezirk und die verhältnismäßig großen Aussparungen, die zwischen den auch sehr langausgezogenen Intercellularbrücken liegen, auf irgendeinen protoplasmatischen Schrumpfungsprozeß hin. Überall reichliche, vielfach erweiterte, dünnwandige Gefäße. Nirgends Verhornung oder Verfettung. Keinerlei Mitosen; keine Andeutung von Zellatypien; die basale, epitheliale Abgrenzung ist in allen Schnitten scharf und deutlich.

Der Deutung all dieser Befunde soll ihre kurze Zusammenfassung vorausgeschickt werden.

Am hydronephrotischen Sack ist schon makroskopisch eine deutliche Dreiteilung unterscheidbar, nämlich der maximal ausgeweitete obere Pol (*a*), der durch Leistenbildung charakterisierte mittlere Pol (*b*), und der vorzugsweise die tiefen Gänge enthaltende untere Teil (*d*), der außerdem die feinwarzigen Wucherungen in prägnantester Form zeigt. Entsprechend ist bei a) das histologische Bild. Es steht hier die reichliche Bindegewebswucherung im Vordergrunde, die nach der Innenseite zu, nach Maßstab des Druckes, schon mehrfach degenerative Spuren aufweist und nirgends Epithelbelag hat. Die Gefäße sind nur spärlich vorhanden; nach der Peripherie zu mäßige Rundzelleninfiltration und epitheloide Zellen mit Fetteinlagerungen. Ferner ist die geringe Anzahl der nur mit einem abgeplatteten Epithel ausgekleideten Nierenkanälchen und der beinahe völlige Schwund der Glomeruli hervorzuheben, diese werden erst etwas zahlreicher in einem Schnitt (a, γ), der aus einer Übergangsstelle des oberen Poles in den mittleren Teil genommen ist. Letzterer, repräsentiert durch die Schnitte b (α und β), ist außer durch das Carcinom durch den mehrschichtigen, teilweise defekten Epithelbelag, durch das vielfach hyaline Bindegewebe, durch die verdickten Gefäße, durch die atrophischen Harnkanälchen und die kernarmen Glomeruli charakterisiert. Das Carcinom selbst ist ein vom Nierenbeckenepithel ausgehendes Plattenepithelcarcinom — jedoch ohne die histologischen Stigmata des verhornten Plattenepithels — von nicht erheblicher Ausdehnung, von nur mäßiger Proliferationskraft, mit geringen regressiven Veränderungen. Außerdem fallen in diesem Schnitt (b, β) reaktive Atypien des Oberflächenepithels auf, die aber kein infiltratives Wachstum oder an Mitosen ersichtliche Wucherung zeigen. Der mit d) bezeichnete Schnitt hat ein gut erhaltenes, vielschichtiges Epithel, das teilweise typisch gebildete Zotten umsäumt und das in der Mucosa ein reichliches Granulationsgewebe aufweist. In der äußeren Lage gut erhaltene Glomeruli; auch hier reichliche Bindegewebswucherung.

In dem Schnitt c) sind auch einzelne, von Epithel überzogene Zotten, außerdem hier beginnende, teilweise in den Lymphgefäßen deutlich sich verbreitende carcinomatöse Infiltration.

Über die Untersuchungsergebnisse am Ureter ist zusammenfassend folgendes zu sagen:

Es handelt sich um ein außerordentlich dicht verzweigtes Papillom, das nirgends infiltratives Wachstum oder abnorme Proliferation aufweist. Sein Bindegewebe ist teilweise hyalin entartet, teils ödematös gequollen; leichte Rundzelleninfiltration; reichliche Gefäßversorgung.

Bei der Deutung dieser mannigfaltigen Bilder sind drei Hauptpunkte zu berücksichtigen:

A. Pathogenese der Hydronephrose;
B. „ des Papilloms;
C. „ des Carcinoms.

A. Von diesen drei Bildungen ist die Hydronephrose schon ziemlich alt (wenn auch jünger als das Papillom), entsprechend ihrer bindegewebigen Umwandlung und ihres Umfanges, der durch die operative Punktion und die sofort erfolgte Härtung reduziert wurde, und sicherlich ursprünglich die hier angegebenen Maße weit übertraf. Eine genaue Abgrenzung des Alters ist selbstverständlich nicht möglich; jedoch kann man wohl annehmen, daß es $1^1/_2$—2 Jahre mindestens beträgt.

Welche Ätiologie hat nun die Hydronephrose?

Für eine frühere Nephrolithiasis gibt weder die Anamnese, noch der operative Befund Anhaltspunkte. Die Ursache in dem Carcinom zu suchen, analog dem Ergebnis in der Arbeit von P. Spiess, ist deshalb nicht angängig, weil dieses viel jüngeren Datums ist, wie später noch ausführlich behandelt wird. Es bleibt also nur noch übrig, sie von dem Papillom abzuleiten, dessen Ausdehnung und Alter eine Hydronephrose genügend erklärt.

B. Wie ist nun das Papillom zu deuten? Die Erörterung seiner Malignität erübrigt sich durch den eindeutigen histologischen Befund, soweit dieser ohne Serienschnitte beweisend sein kann. Selbstverständlich ist sie nach der Auffassung von Borst insofern nicht ganz zu leugnen, als die Zelle eine maligne Tendenz haben kann, ohne deshalb schon anatomisch sichtbare Veränderungen zu bieten.

Das Alter des Papilloms kann auch nur ungefähr angegeben werden. Man hat aber mehrere Anhaltspunkte, die für einen längeren Bestand sprechen. Einmal ist in Betracht zu ziehen, daß sich Papillome durch ein langsames Wachstum auszeichnen. Dazu kommt in diesem Falle andererseits die außerordentliche Ausdehnung und Größe des Papilloms und die vielfachen dendritischen Verzweigungen seiner Zotten. Da jedoch im Gegensatz dazu die einzelne Zelle eine geringe Proliferationskraft zeigt, und auch die regressive Tendenz des Bindegewebes

schon sehr ausgedehnt ist, kann sein bedeutender Umfang nur durch sein langes Bestehen erklärt werden.

Für die Ätiologie des Papilloms kommen zwei Möglichkeiten in Betracht. Entweder ist es eine entzündliche Hyperplasie, oder es handelt sich um einen echten Tumor. Erstere Auffassung wird besonders in der Arbeit von Stoerck für die Papillome der Harnwege, wie auch in der Geschwulstlehre von Borst überhaupt für die Mehrzahl der Papillome betont. Borst teilt sogar diese nach jenem Gesichtspunkte ein und rechnet nur diejenigen zu den echten Tumoren, für die keine entzündliche Genese eruierbar ist. Die auf letzterer Basis entstandenen, die nur als Hyperplasien zu betrachten sind, brauchen keine frischen Zeichen der Entzündung aufzuweisen, sondern sollen durch ihre mehr flache Wucherungstendenz und den Mangel an komplizierten, dendritischen Verzweigungen charakterisiert sein, eine Forderung, die in dem hier untersuchten Fall nicht erfüllt ist. Zu dem anderen Erklärungsmodus — das Papillom als echten Tumor aufzufassen — ist wegen der Gleichzeitigkeit des Carcinoms zu bemerken, daß vielleicht multiple Tumoren vorliegen. Diese Annahme erhält eine gewisse Bestätigung durch die Häufigkeit der weichen Papillome in den Harnwegen. Ferner ist theoretisch zu erwägen, daß das Carcinom eine Implantationsmetastase des Papilloms sein könnte als Analogon zu den carcinomatösen Metastasen, die die histologisch benignen, papillären Ovarialcystome im Netz verursachen; dem widerspricht — u. a. — sein spezifischer Zellcharakter.

Abschließend ist zu der Erörterung all dieser Möglichkeiten zu sagen, daß das hier in Betracht kommende Papillom am ehesten als echter Tumor anzusehen ist, dessen Entwicklung vielleicht durch eine allgemeine papillomatöse Disposition begünstigt wurde; für letztere sprechen die feinwarzigen Wucherungen im unteren Teil des hydronephrotischen Sackes, deren eventuelle ursprüngliche Anwesenheit auch im oberen Pol wegen des dort jetzt vorhandenen vollständigen Epithelverlustes nicht mehr nachgeprüft werden kann.

C. Über das Carcinom ist andeutungsweise schon das Wesentliche gesagt worden. Es ist weit jüngeren Datums, als die Hydronephrose und das Papillom und noch ziemlich im Beginn seiner Entwicklung, die sich höchstens auf einige Monate erstrecken kann. Dafür spricht seine geringe Ausdehnung trotz der ziemlich reichlichen Mitosenzahl, der Mangel jeglicher ulcerativen Prozesse und die verhältnismäßig kleine Zahl nekrotischer Veränderungen.

Außerordentlich interessant ist der bis zuletzt symptomlose, klinische Verlauf der Neubildung; denn die aufgetretenen Beschwerden hingen nur mit dem Papillom zusammen. Inwieweit die Funktion der hydronephrotischen Niere gestört war und aus dem pathologisch-anatomischen Bild ist das wohl weitgehendst der Fall gewesen ist verschie-

dener akzidenteller Umstände halber leider objektiv nicht genau festgestellt worden. Auch pathologisch-anatomisch konnte der Tumor an und für sich wie seine Malignität makroskopisch nicht diagnostiziert werden, sondern erst die mikroskopische Untersuchung ergab den überraschenden Befund. Denn einerseits war das Carcinom verhältnismäßig klein, andererseits hob es sich auch kaum von der schwer veränderten Umgebung ab, deren Konsistenz durch die alte Hydronephrose auch sehr derb war. Dazu kam noch, daß es sich durch seine Farbe von ihr nicht unterschied und auch nicht durch Zerfallsprozesse den Blick auf sich lenkte. Verdächtig war nur die Dicke der das Geschwulst enthaltenden Querleiste, außerdem die auf ein umschriebenes Gebiet lokalisierten gelben Pünktchen, die das graue Gewebe durchsetzten, so daß zuerst aus diesem Teil des Präparates ein Stück zur histologischen Untersuchung herausgeschnitten wurde.

Bei der Diskussion über die Herkunft des Carcinoms muß erst festgestellt werden, ob es primär oder als Metastase eines anderen primären Tumors aufzufassen ist. Die Ausschaltung des Papilloms als Muttergeschwulst ist schon vorher erörtert worden. Aber für den Zusammenhang mit einem sonstigen, nicht festgestellten, primären Tumor, der, obwohl klinisch kein Anhaltspunkt vorliegt, in irgendeinem Organe sitzen kann, ist deshalb kein strikter Gegenbeweis vorhanden, da man es hier mit einem Operationsbefund und nicht mit dem Ergebnis einer Sektion zu tun hat. Immerhin spricht auch die strenge Lokalisation auf eine umschriebene Stelle, die Beziehungen zum Nierenbecken, wie auch die dem Nierenbeckenepithel eigene Zellstruktur für seine Primizität.

Hier noch einige Hinweise zur Ätiologie dieses Carcinoms, das vielleicht ein Beleg zur Virchowschen Irritationstheorie ist. Denn sein Mutterboden war einmal durch die hydronephrotischen Veränderungen schwer geschädigt und scheint außerdem die Disposition zu papillären Wucherungen zu besitzen, und dadurch eine weitere Schädigung in sich zu tragen.

In diesem Zusammenhang sind die entzündlich reaktiven, aber nicht carcinomatös veränderten Epithelsprossen außerordentlich bedeutungsvoll. In der Literatur sind Analoga anderer Organe bekannt, so z. B. Arbeiten über Carcinome in Lungenkavernen, und zwar vorzugsweise in den von Schwalbe, Friedländer und Wolff beschriebenen Fällen. Jedoch legen diese Untersuchungen den Schwerpunkt hauptsächlich auf die Beziehungen zwischen Carcinom und Tuberkulose, bzw. auf die Metaplasie und nicht auf die hier interessierende Fragestellung. Außerdem bieten ähnliche Zusammenhänge die in der hydropischen Gallenblase entstandenen Carcinome, die jedoch in so großer Anzahl veröffentlicht sind, daß sie hier nicht weiter erörtert werden können.

Anschließend eine kurze Besprechung der schon erwähnten Arbeit von P. Spiess, soweit diese in Zusammenhang mit der hier angenommenen Reizätiologie des Carcinoms steht. Spiess beschreibt u. a. 24 Fälle von Ureterentumoren, erwähnt dabei bei 17 ausdrücklich die Hydronephrose — ob bei den sieben anderen keine Hydronephrose vorlag, ist nicht klar ersichtlich. — Von den 17 Hydronephrosen sind vier durch benigne Geschwülste, 13 durch Carcinome verursacht worden; letztere haben teilweise zahlreiche Metastasen in anderen Organen bedingt, jedoch nur einmal eine in einem Nierencalix. Scheinbar bilden diese Ergebnisse einen gewissen Widerspruch zu der hier vertretenen Anschauung, daß der hydronephrotisch veränderte Boden eine Prädisposition für die Entstehung eines Carcinoms schaffen würde. Demgegenüber ist zu betonen, daß es sich in der Zusammenstellung von Spiess nur um carcinomatöse Metastasen handelt, deren Deutung nicht unter die Virchowsche Theorie fällt. Außerdem kann die Diskussion, ob diese Theorie in einem speziellen Falle gültig ist, immer nur retrospektiv sein, d. h. nur ein schon vorhandener Tumor kann nachträglich auf die Bedingungen seiner Genese untersucht werden; jedoch methodisch falsch wäre es, umgekehrt schließen und das Ergebnis eines derartigen Trugschlusses irgendwie als Wertmaßstab benutzen zu wollen.

Nun noch ein paar zusammenfassende Worte über das Resultat dieser Untersuchung:

Es liegt ein gutartiges Ureterpapillom vor, das eine entsprechende Hydronephrose verursacht hat. In dieser und wahrscheinlich auf Grund dieser Hydronephrose (als chronische Schädigung), die auch stellenweise noch papilläre Wucherungen aufweist, ist ein Plattenepithelcarcinom von mäßiger Ausdehnung entstanden.

Literaturverzeichnis.

Lehrbücher der pathologischen Anatomie:

Aschoff, Ziegler, Schwalbe, Schmaus, Kaufmann.

Geschwulstlehre:

Borst: Die Lehre von den Geschwülsten.
Ribbert: Geschwulstlehre.
Levin: Die bösartigen Geschwülste.
Wilms: Mischgeschwülste der Niere.

Einzelarbeiten:

Lubarsch u. Ostertag: Krebs des Nierenbeckens. XVI, 2. 1912.
Spiess, Paul: Die primären Tumoren des Nierenbeckens und des Ureters. Zieglers Beiträge z. Path. u. pathol. Anat. **26**, 22/23. 1915.
Stoerk, Oskar: Beiträge zur Pathologie der Schleimhaut der harnleitenden Wege. Zieglers Beiträge z. allg. Path. u. pathol. Anat. **26**.

Küster: Harnblasengeschwülste und deren Bedeutung. Volkmanns Vorträge 267/268.
Kischensky: Primäres Plattenepithelcarcinom des Nierenbeckens und Metaplasie des Epithels des Nierenbeckens. Zieglers Beiträge z. allg. Path. u. pathol. Anat. **30**.

Arbeiten über Carcinom in den Lungenkavernen:

Schwalbe: V. A. 149.
Friedländer: Fortschritte der Medizin 1895.
Wolf: Fortschritte der Medizin 1895.
Ernst, P.: Ein verhornender Plattenepithelkrebs des Bronchus; Metaplasie oder Aberration? Zieglers Beiträge z. Path. u. pathol. Anat. **20**.

Arbeiten über Lymphgefäße der harnleitenden Wege:

Bardeleben: Handbuch der Anatomie. Bartels: Band über Lymphgefäße.
Kumita: Über die Lymphbahnen des Nierenparenchyms. Archiv f. Anat. u. Physiol., anat. Abtlg. 1909.
Vogel, L.: Über die Bedeutung der retrograden Metastasen innerhalb der Lymphbahn für die Kenntnisse des Lymphgefäßsystems der parenchymatösen Organe. V. A. 125.
Sakala: Über den Lymphapparat des Harnleiters. Archiv f. Anat. u. Physiol., anat. Abtlg. 1903.

Arbeiten über Cancroide der Gallenblase:

Deetz: Vier weitere Fälle von Plattenepithelkrebs der Gallenblase. V. A. 164.
Nehrkorn: Plattenepithelkrebs der Gallenblase mit verhornenden Lymphdrüsenmetastasen. V. A. 154.
Schuchardt, Karl: Beiträge zur Entstehung der Carcinome aus chronischen Entzündungen der Schleimhäute und der Hautdecken. Volkmanns Vorträge.
Fütterer, Gust.: Über Epithelmetaplasie. Lubarsch-Ostertag 1903.

Tafelerklärung.

Tafel I: Histologisches Bild des Carcinoms (aus einem Schnitt von b; β).

Zum Schluß sei es mir gestattet, Herrn Prof. Ernst für die Überlassung des Falles und Herrn Dr. Paul Schneider für die Unterstützung bei der Arbeit meinen besten Dank auszusprechen.

Lebenslauf.

Ich, Leonie Salmony, bin geboren am 16. Februar 1890 zu Frankfurt a. M. als Tochter des Kaufmanns Louis Salmony und seiner Ehefrau Anna Salmony, geb. Salomon.

Ich besuchte 9 Jahre die Elisabethenschule meiner Vaterstadt und 5 weitere Jahre die Realgymnasialkurse für Mädchen daselbst, um Ostern 1911 das Reifezeugnis zu erwerben. — — —

Meine Studienzeit verbrachte ich in Heidelberg, München und Freiburg i. B.; in letzterer Universität bestand ich 1913 die ärztliche Vorprüfung, während ich das Staatsexamen Winter 1916 in Heidelberg beendete.

Druck der Spamerschen Buchdruckerei in Leipzig.

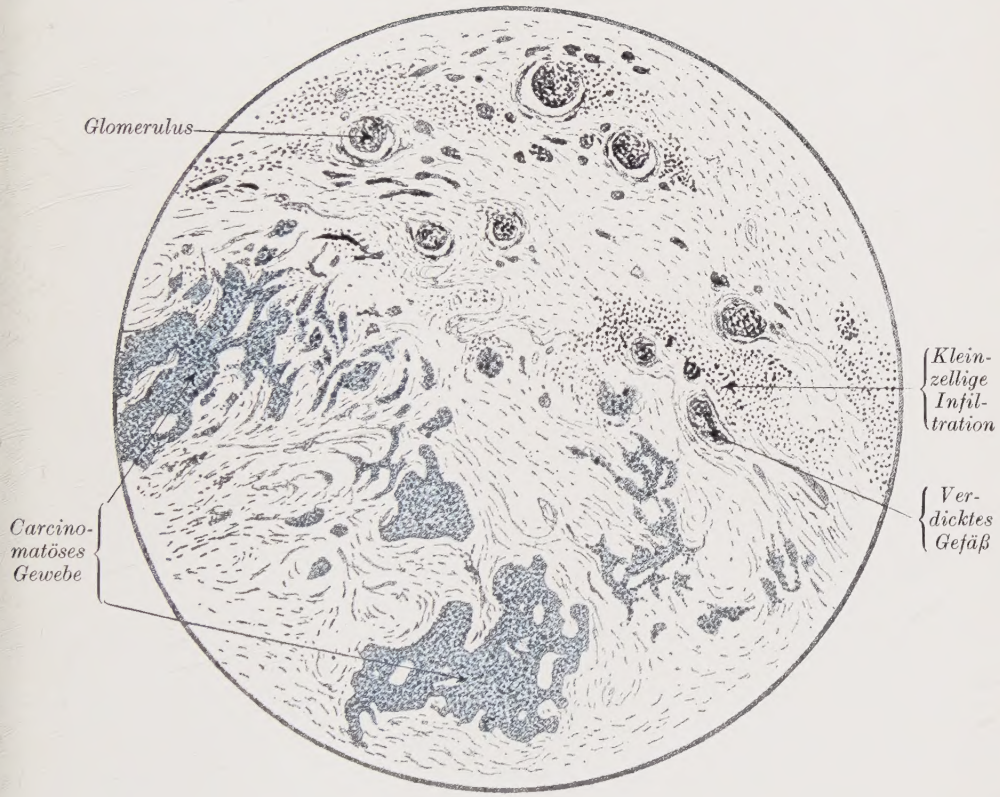

Salmony, Ein Fall von einem Carcinom.

Verlag von Julius Springer in Berlin.